■ 輸入業者
P&G プロクター・アンド・ギャンブル・ジャパン株式会社
〒658-0032 神戸市東灘区向洋町中1丁目17番地

■ 販売業者
ZENOAQ 日本全薬工業株式会社
〒963-0196 福島県郡山市安積町笹川字平ノ上1-1

Eukanuba ユーカヌバ 厳選素材
VETERINARY DIETS ベテリナリーダイエット
versatile by design

ユーカヌバ ベテリナリーダイエット

ケースレポート

Dアシスト FP セレクト・プロテイン

［犬用］編

獣医師用

Dアシスト FP セレクト・プロテイン

食物アレルギーに（＊魚、ポテトを除く）関連する皮フや腸のトラブルを抱える犬に。

代謝エネルギー（ME）：
364kcal / 100g
80g / カップ（200cc）
内容量：
800g、3kg、5kg、12kg

・粒サイズ・色には多少のばらつきがあります。

特　長

1 特定のたんぱく質源（魚）と炭水化物源（ポテト）を使用

魚、ポテトを除く食物アレルギーに関連する皮フや腸のトラブルを抱える犬の為の食事管理を栄養学的にサポートします。

2 オメガ-6 脂肪酸とオメガ-3 脂肪酸が適切な比率で調整

皮フ・被毛の健康維持をサポートします。皮フ・被毛疾患において生じる炎症の程度は、フードに含まれるオメガ -6 脂肪酸とオメガ -3 脂肪酸の比率に影響されます[1]。この比率を 5：1 に目標設定すると、組織中の低炎症性メディエーターに対する高炎症性メディエーターの相対的な産生量が低下するため[1]、皮膚疾患のある犬に適しています。

3 プレバイオティクスであるフラクトオリゴ糖（FOS）配合

ユーカヌバ D アシスト製品は、質の良い便の状態を維持するための適度な食物繊維や、腸内細菌の健康的なバランスをサポートできるようビートパルプとプレバイオティクスであるフラクトオリゴ糖など、胃腸の健康維持に必要な栄養がバランスよく配合されています。

4 マイクロクレンジングクリスタル配合

粒を噛むことで、新たな歯垢・歯石の蓄積を抑えます。

マイクロクレンジングクリスタル配合のフードを

28日間食べた場合

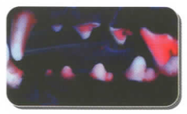

そうでない場合

発酵性繊維質の腸への影響[2]

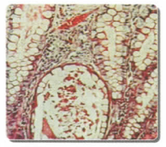

セルロース（低発酵性）

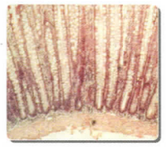

ビートパルプ（適度な発酵性）

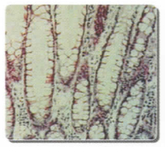

ペクチン／アラビアガム（高発酵性）

「フラクトオリゴ糖の研究（犬）」

フラクトオリゴ糖により、善玉菌が増加し、腸内環境の維持が確認できた[3]

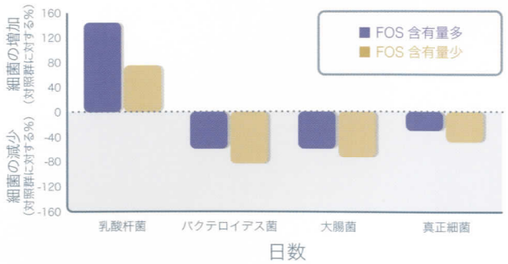

保証分析値

たんぱく質	21.0% 以上
脂質	14.0% 以上
粗繊維	4.0% 以下
灰分	10.6% 以下
水分	10.0% 以下
オメガ -6 脂肪酸	1.5% 以上
オメガ -3 脂肪酸	0.3% 以上

この療法食の適応

- 炎症性の皮フ・被毛の疾患
- そう痒性皮フ炎（アトピー性、ノミ性、接触性）
- 食物アレルギー
- 慢性外耳炎
- 肛門周囲瘻
- 食物アレルギーによる胃腸障害
  - 炎症性腸疾患（IBD）
  - 大腸炎
  - 慢性胃腸炎
  - 嘔吐
  - 腸内の病原性細菌の異常増殖
  - 吸収不良／消化不良

推奨できない病態等

- ニシンに対するアレルギー
- ナマズに対するアレルギー
- ポテトに対するアレルギー

原材料名

ポテト、魚粉、動物性油脂、乾燥ビートパルプ、フィッシュダイジェスト、フラクトオリゴ糖、ビタミン類（E、C、A、パントテン酸カルシウム、ビオチン、B_1、B_{12}、ナイアシン、B_2、イノシトール、B_6、D_3、葉酸、塩化コリン）、ミネラル類（リン酸一水素カルシウム、炭酸カルシウム、ヘキサメタリン酸ナトリウム、塩化カリウム、硫酸第一鉄、酸化亜鉛、硫酸マンガン、硫酸銅、酸化マンガン、ヨウ化カリウム、炭酸コバルト）、DL- メチオニン、酸化防止剤（エトキシキン、ローズマリー抽出物）

REFERENCES:
1. Adapted from Chew BP, Park JS et al. 2000. In; Recent advances in canine and feline nutrition. Vol 3. 2000; Iams Nutrition Symposium Proceedings. Reinhart GA, Carey DP, eds. P55-67.
2. Reinhart GA, Moxley RA, Clemens ET. Source of .S3072-S1072:421 4991 rtuN J .sgod elgaeb fo ygolohtapotsih dna noitcnuf ,erutcurtsorcim cinoloc no stceffe sti dna reb fi yrateid.
3. P&G Pet Care Case Study 2009, Data on file.

他製品紹介

内容量：1kg、3kg

Dアシスト KOセレクト・プロテイン［犬用］

特定のたんぱく質（カンガルー）と炭水化物源（オーツ麦、キャノーラ）を使用し、カンガルー肉、キャノーラ、オーツ麦を除く食物アレルギーに関連する皮フや腸のトラブルを抱える犬の為の食事管理を栄養学的にサポートします。

原材料名

オーツ麦粉、カンガルー、キャノーラ粉、動物性油脂、乾燥ビートパルプ、フィッシュオイル、フラクトオリゴ糖、DL- メチオニン、ビタミン類（塩化コリン、E、C、A、パントテン酸カルシウム、ビオチン、B_1、B_{12}、ナイアシン、B_2、イノシトール、B_6、D_3、葉酸）、ミネラル類（リン酸一水素カルシウム、炭酸カルシウム、食塩、ヘキサメタリン酸ナトリウム、塩化カリウム、硫酸第一鉄、酸化亜鉛、硫酸マンガン、硫酸銅、酸化マンガン、ヨウ化カリウム、炭酸コバルト）、酸化防止剤（ローズマリー抽出物）

内容量：396g

Dアシスト FPセレクト・プロテイン［犬用］缶

特定のたんぱく質源（魚）と炭水化物源（ポテト）を使用し、アレルギーに関連する皮フや腸のトラブルを抱える犬の為の食事管理を栄養学的にサポートします。

原材料名

水分、食用ナマズ、ニシン粉（フィッシュオイル源）、ポテトスターチ、コーンオイル、乾燥ビートパルプ（糖質除去）、増粘安定剤（カラギナン、グァーガム）、ビタミン類（E、C、B_1、A、パントテン酸カルシウム、ビオチン、B_{12}、ナイアシン、B_2、イノシトール、B_6、D_3、葉酸、塩化コリン）、ミネラル類（炭酸カルシウム、塩化カリウム、硫酸第一鉄、酸化亜鉛、硫酸マンガン、硫酸銅、酸化マンガン、ヨウ化カリウム、炭酸コバルト）

※ 缶製品はアイムスベテリナリーフォーミュラブランドです。

ケース① 犬アトピー性皮膚炎及び食物アレルギーの混合型と診断された症例

主　訴　全身性掻痒と背中を中心とした脱毛

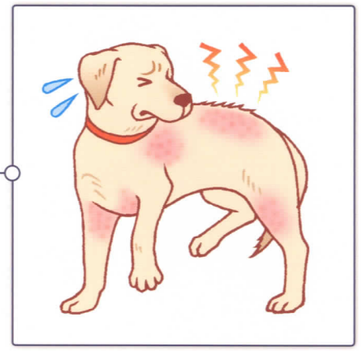

Patient

犬　種	アメリカン・コッカー・スパニエル
性　別	去勢雄
年　齢	10 歳
体　重	10.5 kg

初診時所見・既往歴
全身の痒みがひどく、頚〜尾までの背側の脱毛
全身脂漏及び痂皮を認め、不快臭を伴う。
他院にて IgE 検査結果から食物アレルギーと診断され、ステロイドおよび皮膚用療法食を処方されていた。

検査結果
ステロイド休薬（1ヵ月）後、アレルギー検査を実施。
IgE 抗体検査及びリンパ球反応検査：ハウスダスト、牛肉、豚肉、大豆、羊肉、七面鳥に陽性反応
血液生化学検査：ALP とコレステロールの軽度上昇、T4 と FT4 の低値、TSH の高値
細胞診：マラセチア及び表在性ブドウ球菌の重度感染

診断名
犬アトピー性皮膚炎及び食物アレルギーの混合型と原発性甲状腺機能低下症

治　療
食物アレルギー：検査結果に基づき、療法食を選択
犬アトピー性皮膚炎：生活環境の浄化、抗ヒスタミン剤と脂肪酸サプリメントの投与
甲状腺機能低下症：ホルモン剤の投与
シャンプー療法、その他に治療初期には抗生物質、ビタミンA及び Zn 剤を併用

コンビネーション
D アシスト FP セレクト・プロテイン使用開始

結果とフォローアップ
治療 1 ヵ月後には痒みが軽減し、脱毛部位のほぼ全域で発毛を認めた。
抗ヒスタミン剤、脂肪酸、ホルモン剤および食事（FP）とシャンプーの継続により良好な経過を維持。
（1-3 ヵ月毎に T4 をモニタリング）

考察と担当医からのコメント
アレルギーを疑う場合には、必ず感染症を除外し、その他皮膚検査で二次性炎症を除外した上でアレルギーをチェックしている。また、血液検査の場合には IgE（I 型）とリンパ球反応（IV型）の両方を実施する。
本ケースではアレルギー検査結果に基づきDアシスト FPセレクト・プロテインを選択したが、IgE（I 型）だけでなくリンパ球反応（IV型）もみる事で確実なフードの選択ができた。さらに本ケースでは T4 低下の内分泌疾患も併発しており、フード単独の評価は困難であるが、アレルギー性皮膚炎だけに固執した治療を続けてしまっていたら、皮膚状態はより悪化していたと思われる。甲状腺の治療が良好に経過しているのはフード性能も一助として大きいと考えている。

ケース② 6ヵ月以上にわたり皮膚症状の再発を繰り返していた症例

主　訴　体の痒み

Patient

犬　種	シーズー
性　別	雄
年　齢	8 歳
体　重	8.1 kg

初診時所見・既往歴
背部 - 腰背部に湿疹と発赤
四肢指間および眼、口周囲の発赤

検査結果
皮膚掻爬試験：（−）

治　療
頻発する皮膚症状に対して、抗生物質、ステロイド、不飽和脂肪酸の投与

コンビネーション
D アシスト FP セレクト・プロテインに変更

結果とフォローアップ
時々、皮膚症状（湿疹・痒み）や外耳炎を発症することはあるが、フード変更前と比較してその頻度はかなり減少した。

考察と担当医からのコメント
皮膚状態が良好に維持できて、オーナーとともに満足している。

ケース③ アレルギー性結膜炎と診断されたトイ・プードルの症例

主　訴　流 涙

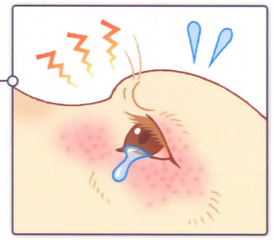

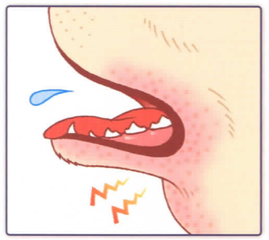

Patient

犬　種	トイ・プードル
性　別	雄
年　齢	9 歳
体　重	4.6 kg

初診時所見・既往歴
眼瞼結膜の充血、流涙、口周囲の被毛の変色

検査結果
シルマー涙試験：両眼とも正常
フルオレセイン染色：（−）

治　療
ステロイド点眼薬

コンビネーション
D アシスト FP セレクト・プロテインに変更

結果とフォローアップ
流涙量が減少し、口周囲の被毛の変色も改善した。もともと、顔周囲を気にする仕草が見られていたが、FP に変更後は明らかにその頻度が減少した。

考察と担当医からのコメント
点眼薬で様子を見がちな眼の症例においても、処方食への変更により効果がみられることもあると感じられた。

ケース④ 食事内容に関連する下痢を発症した症例

主　訴　食事によって下痢

Patient

犬　種	チワワ
性　別	去勢雄
年　齢	14歳
体　重	2.2kg

初診時所見・既往歴
血便
食事性アレルギーにより他社の加水分解フードを継続していた

検査結果
血液塗抹：好酸球増加

治　療
ステロイド注射と内服、サルファ剤、抗菌薬投与

コンビネーション
Dアシスト FP セレクト・プロテインに変更

結果とフォローアップ
FP 以外の食べ物を与えなければ、投薬なしでも良好な状態の便を維持している。

考察と担当医からのコメント
低分子のフードでも分子の大きさによりアレルギーを誘発することがあるのではと思い注意が必要と感じた。

こんな症状にDアシストFPセレクト・プロテイン［犬用］編

◆使用目的症状の割合

今回DアシストFPセレクト・プロテインは、約8割が皮膚に関連するトラブルの症例に選択されましたが、本製品は、魚、ポテトを除く食物が原因の食物アレルギーや胃腸障害にも最適です。

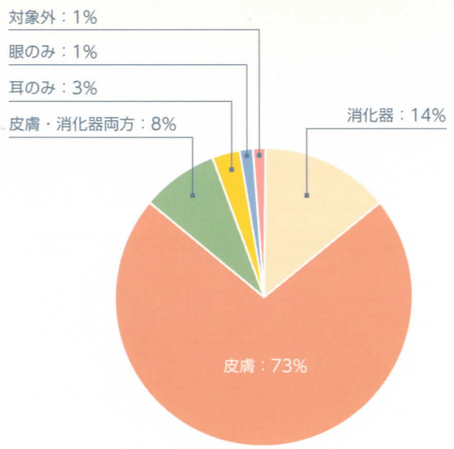

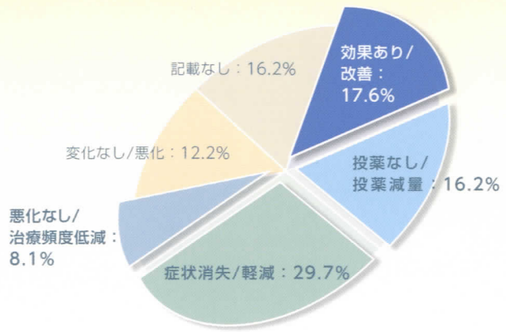

＊74症例より選出

◆使用後の状況について

今回ご協力いただいた約70%の症例で、症状の軽減や消失が確認されました。

ケース⑤ 食物アレルギーと診断された症例

主　訴　皮膚炎

Patient

犬　種	トイ・プードル
性　別	避妊雌
年　齢	13歳
体　重	3.3kg

初診時所見・既往歴
腰背部、腋窩部、鼠径部に丘疹と紅斑

検査結果
アレルゲン特異的 IgE 検査：鶏、七面鳥、コーン、コンブ、ミルク、トマトのしぼりかすに陽性反応

考察と担当医からのコメント
アレルギー検査で陽性を得られたものから除去食を実施したところ良好な結果がえられた。除去食試験としての2ヵ月間もフードの嗜好性が高かったため、オーナーも苦に感じず実施できたようである。ステロイドによる多飲多尿に対しオーナーは不安を感じていたため、ステロイドの投薬頻度を下げられた事で満足度も高かった。

治　療
ステロイドと抗生物質の投与

コンビネーション
Dアシスト FP セレクト・プロテイン使用開始

結果とフォローアップ
フード変更前は2ヵ月に1回、ステロイドと抗生物質による治療（3-4週間）を必要としていたが、FPへの変更後は年に2-3回とその頻度が減少。2012年12月現在、フードは継続しており本年度は皮膚症状での来院は今のところない。

ケース⑥ 食物アレルギーおよび犬アトピー性皮膚炎と診断された症例

主　訴　体（頭部 - 頸部、前肢端）の痒み

Patient

犬　種	柴犬
性　別	雄
年　齢	9歳
体　重	17.8kg

初診時所見・既往歴
1歳時より顔面（上眼瞼、鼻側、口唇、下顎）の痒み、発赤、丘疹

検査結果
皮膚掻爬試験：（－）　落屑の染色：マラセチア（－）
IgE 検査：コナヒョウヒダニ、ヤケヒョウヒダニに陽性
リンパ球反応検査：羊肉、アヒル、卵黄、牛肉、シシャモに陽性～要注意

考察と担当医からのコメント
アレルギー検査の結果を重視し、他社の加水分解タンパク食を10ヵ月間与えてみたが、症状の再発が見られたのでFPに変更し、2ヵ月経過し今のところ良好に維持。

治　療
ステロイドの内服（7日間）
下顎と前肢端には外用ステロイド・抗生物質・抗真菌剤合剤

コンビネーション
Dアシスト FP セレクト・プロテインに変更

結果とフォローアップ
2ヵ月の継続使用で両眼周囲、前肢端の黒色色素沈着、皮膚肥厚の減少。発毛も認め、痒みも減少している。

ケース⑦ 内服だけでは皮膚炎の再発を繰り返していた症例

主　訴　口周囲、四肢の掻痒と脱毛

Patient

犬　種	柴犬
性　別	雄
年　齢	8歳
体　重	13.4kg

初診時所見・既往歴
口周囲、飛節、四肢端に脱毛と痒み
色素沈着があり、拡大している

検査結果
真菌培養検査：（－）
セロハンテープ法：細菌（＋）　マラセチア（＋）

考察と担当医からのコメント
現在は皮膚の状態が飛節の一部を除き、ほぼ正常に至っている。

治　療
セファレキシン、ケトコナゾールの内服

コンビネーション
Dアシスト FP セレクト・プロテイン使用開始

結果とフォローアップ
Dアシスト FP セレクト・プロテインを使用開始後、内服を終了しても再発がなく維持できている。